

KFAS 2024 SPRING MEETING

# 2024 대한족부족관절학회 춘계학술대회

2024년 3월 8일(금) 전일, 9일(토) 오전  
제주, 메종글래드 호텔 1층 컨벤션홀



대한족부족관절학회  
Korean Foot & Ankle Society

# INVITATION



존경하는 대한족부족관절학회 회원 여러분

2024년 갑진년 새해 복많이 받으시기 바랍니다. 그간의 어려운 의료 환경 상황에서도 우리 학회는 질적으로 양적으로 지속적인 발전을 하고 있으며, 올해에는 세계학술대회를 개최하게 됩니다. 회원 여러분들의 노고에 감사드립니다.

올해 첫 학술행사인 춘계학술대회를 처음으로 제주에서 개최하게 되었습니다. 세계학술대회로 인해 예년보다 빨라진 일정인데도 잘 준비해주신 학술위원회 및 총무님께 감사드리고, 무엇보다도 많은 지원을 해주시는 제주대학교병원 정형외과에 대해 감사드립니다.

올해부터는 우수증례 발표 세션을 추가하고 이에 대한 학술상을 신설하였습니다. 아무쪼록 이틀간 많은 증례와 엄선된 심포지움 등의 프로그램을 통해 지식 교류의 장이 되었으면 합니다. 또한 화창한 봄날에 제주도에서 많은 친목의 시간이 되었으면 합니다. 회원 여러분의 많은 참여를 기대하겠습니다.

감사합니다.

2024년 2월  
대한족부족관절학회 회장  
정형진

## 등록비

구분	정회원	비회원 전문의	전임의 / 군의관	전공의 / 간호사
사전등록	150,000	180,000	100,000	80,000
현장등록	170,000	200,000	120,000	100,000

## 사전등록 방법

- 1) 온라인을 통한 사전등록을 해주시고, 당일 현장등록도 가능합니다.
- 2) 사전등록 마감일: 2024년 3월 3일 일요일 24시 (이후에는 사전등록 접수 마감됩니다)
- 3) 대한족부족관절 홈페이지([www.fas.or.kr](http://www.fas.or.kr))로 접속 후 사전등록 접수창을 통해 카드 결제 또는 현금 이체가 가능합니다. (신한은행 100-026-607336 예금주: 대한족부족관절학회)  
(사전등록 영수증은 학술대회 종료 후 학회 홈페이지 내에서 출력 가능합니다.)
- 4) 모든 회원 및 참가자(전임회장 제외)께서는 반드시 본인의 이름과, 핸드폰 번호로 사전등록을 해주십시오.
- 5) 등록 문의 및 확인: 대한족부족관절학회 사무처 010-2038-0234

## 평점 부여

- 1) 대한의사협회 평점 (8일 금요일 5평점 & 9일 토요일 2평점)
- 2) 학회장 참석에 따른 평점 부여가 가능합니다 (입실 시 서명 체크, 퇴실 시 서명 체크).

## 환불 안내

- 1) 사전등록 후 마감일 (2024년 3월 3일 일요일 24시) 이전에 취소할 경우, 수수료 20,000원을 제외하고 환불하여 드립니다.
- 2) 다만, 마감일 이후에는 환불이 불가함을 양해 부탁드립니다.

09:30-10:00 Registration

10:00-11:00 **Session 1. Ankle Arthritis 1 (TAA)** (60분)

정진화, 이영구

족관절 인공관절 치환술 후 통증을 호소하는 72세 남자 환자

순천향의대 **김우종**, 윤성준, 원성훈

인공 족관절 전치환술 후 발생한 후경골동맥 가성동맥류

전남의대 **이건우**, 김종은, 이근배

좌측 발목 통증을 주소로 내원한 53세 여자

순천향의대 **이경진**, 김성환, 이상헌, 이영구

족관절 인공관절 치환술 시에 전경골건 이전술을 이용한 발목 관절의 안정화 효과

한림의대 김갑래, **조중현**, 이동우

양측 족관절 거골 경사를 동반한 내반 관절염으로 내원한 68세 남자 환자

한림의대 오승호, 이강욱, 이재형, **박재용**

발목 인공관절 치환술 후 발생한 통증을 주소로 내원한 71세 여자 환자

연세의대 이원우, 윤여권, 심동우, 한승환, 이진우, **박광환**

족관절 인공관절 치환술 후 피부괴사로 내원한 73세 여자 환자

대구가톨릭의대 **권재범**, 최승철11:00-11:10 **Opening Ceremony**

회장 정형진

11:10-12:10 **Symposium 1. Foot Deformities related with Neuromuscular Disorders** (60분)

성일훈, 이동연

원인 질환의 진단

울산의대 **최영락**

비수술적 치료

한림의대 **조재호**

수술적 치료

서울의대 **이경민**12:10-13:20 **Lunch & Luncheon Symposium (대원제약)** (70분)

정비오

발, 발목 통증 어떻게 관리하시나요? (Anti-inflammatory medication for foot pain)

충남의대 **강 찬**13:20-13:35 **Special Presentation** (15분)

정형진

Foot and ankle surgery in Jeju

제주대의대 **강현성**

13:35-14:25 **Session 3. Sport Injury 1** (50분)

안재훈, 조병기

관절내시경하 인대 봉합술 후 재발한 우측 족관절 통증을 주소로 내원한 42세 남자 환자

동아의대 이명진

우측 발목 관절 염좌 후 회전시 통증을 동반한 연발음을 주소로 방문한 48세 남자 환자

서울의료원 김기천

좌측 발목의 외측 인대 봉합술 및 internal brace 삽입술 1년동안 지속적인 통증을 호소하는 23세 여자 환자

부산의대 우승훈

전 관절경적 외측인대 복원술 시행 시 발목 관절 안에서 전거비인대는 어디에 있는가?

(초음파를 이용한 확인)

한림의대<sup>1</sup>, 아주의대<sup>2</sup> 김형년<sup>1</sup>, 박영욱<sup>2</sup>, 서영욱<sup>2</sup>

반복적인 발목 염좌 후 보행시 점점 심해지는 발목 통증을 호소하는 62세 여자 환자

충북의대<sup>1</sup>, 차의과대<sup>2</sup> 조병기<sup>1</sup>, 최승명<sup>2</sup>, 김성후<sup>1</sup>

전거비인대 재건술 후 다시 손상된 환자에서의 재건술은 어떻게 해야할까요?

세종스포츠정형외과 김진수

14:25-15:15 **Session 5. Foot (Hallux Valgus & Others)** (50분)

정홍근, 배서영

무지가 제2족지 위에 겹쳐지는 무지 외반을 주소로 내원한 71세 여자 환자

중앙보훈병원 정진욱, 여의동

좌측 전족부 변형 및 통증을 주소로 내원한 34세 여자 환자

아주의대 서영욱, 박영욱

40도 이상의 고도 무지외반 변형에 대한 4세대 최소침습 무지외반 교정술

연세백퍼센트병원<sup>1</sup>, 연세의대<sup>2</sup>, 고려의대<sup>3</sup>, 연세나이스정형외과<sup>4</sup>, 강북연세병원<sup>5</sup>이모세<sup>1</sup>, 박광환<sup>2</sup>, 최기원<sup>3</sup>, 윤항섭<sup>4</sup>, 조 준<sup>5</sup>

2중족지관절의 통증과 붓기로 내원한 20대 남자 환자의 진단 및 치료

두발로병원 김지범, 이 강

좌측 발등의 통증을 주소로 내원한 61세 여자 환자

부산의료원 서한열, 정윤성

주상골 부위의 발 통증과 점차 진행되는 변형을 주소로 내원한 64세 여자

경희의대 이정현, 김진형, 정비오

15:15 - 15:30 **Coffee break**

## 15:30-16:10 Session 7. Ankle Arthritis 2 (40분)

이진우, 이명진

좌측 족관절 유합술 이후 동측 슬관절 외반 고위 경골 절골술을 시행받은 55세 남자  
 인제의대 **최준영**, 서진수

수술 후 발생한 불유합, 외상성 관절염으로 우측 발목 통증이 발생한 53세 남자 환자  
 서울의대 **김우섭**, 최윤효, 양희진, 이경민

좌측 발목 통증을 주소로 내원한 66세 여자 환자  
 건양의대<sup>1</sup>, 충남의대<sup>2</sup>, 세종충남대교병원<sup>3</sup> **송재황<sup>1</sup>**, 강 찬<sup>2</sup>, 이기수<sup>3</sup>

좌측 족관절 통증과 변형을 주소로 내원한 63세 여성  
 충남의대<sup>1</sup>, 세종충남대학교병원<sup>2</sup>, 건양의대<sup>3</sup>  
**강 찬<sup>1</sup>**, 이기수<sup>2</sup>, 송재황<sup>3</sup>, 이영호<sup>1</sup>, 김선구<sup>1</sup>, 오진석<sup>1</sup>, Xu Pai<sup>1</sup>, Zhang Jun-Sheng<sup>1</sup>

보존적 치료에도 호전되지 않는 우측 족관절 통증을 주소로 내원한 71세 남자  
 인제의대 **최준영**

## 16:10-17:10 Symposium 2. Midfoot Trauma~ Lisfranc Joint (60분)

주인탁, 한승환

Acute imaging patterns and Surgical indication  
 순천향의대 **천동일**

Surgical technique: open vs. percutaneous  
 성균관의대 **박세진**

Management of neglected lisfranc injuries  
 경희의대 **정비오**

## 17:10-17:40 AFFAS & IFFAS 보고 및 임시총회

18:00 **Presidential dinner**

09:30-10:00 Registration

10:00-11:00 Session 2. Fracture 1 (60분)

이준영, 천동일

족관절 골절 수술 후 3개월째 발생한 족관절의 근력 약화를 호소하는 32세 여자 환자  
가톨릭의대 윤지영, 최봉석, 정지환, 김윤정, 안재훈

발목이 안쪽으로 꺾인 후 발생한 왼쪽 발목 통증을 주소로 내원한 49세 여자 환자  
연세의대 이원우, 심동우, 박광환, 한승환, 이진우, 윤여권

진단과 치료가 지연된 후과 골절을 포함한 경비인대 손상으로 내원한 44세 남자 환자  
충북의대 김성후, 조병기

족관절 후과 골절에 동반된 사이골편 (intercalary fragment)의 치료 제주대의대 이재륜, 임채문

양측 폐동맥의 폐색전증 발견되어 우측 발목에 대한 수술이 연기된 환자  
한양의대 성일훈, 허정민, 신현식, 정일윤

발목 골절 수술 후 우측 발목 통증을 주소로 내원한 18세 남자 경희대의대 이정현, 김진형, 정비오

원위 경비골 간부 골절 후 발생한 좌측 족지 굴곡 구축이 발생한 51세 남자 환자  
충남의대<sup>1</sup>, 세종충남대학교병원<sup>2</sup>, 건양의대<sup>3</sup>  
강 찬<sup>1</sup>, 이기수<sup>2</sup>, 송재황<sup>3</sup>, 이영호<sup>1</sup>, 김선구<sup>1</sup>, 오진석<sup>1</sup>, Xu Pai<sup>1</sup>, Zhang Jun-Sheng<sup>1</sup>

13:35-14:25 Session 4. Diabetic Foot (50분)

양기원, 김갑래

신경병성 관절병증에 대해 보존적 치료 후 발목 관절이 자가 유합된 56세 남자 환자  
1사단 군의관<sup>1</sup>, 경희대의대<sup>2</sup>, 서울의대<sup>3</sup> 김준희<sup>1</sup>, 경민규<sup>2</sup>, 이동연<sup>3</sup>

좌측 발바닥 가운데 통증과 종족부 통증을 주소로 내원한 59세 여자 환자  
예송병원 문정석, 박은석, 김규황

점차 진행되는 좌측 발 변형과 통증을 주소로 내원한 65세 여자 경희대의대 이정현, 김진형, 정비오

다제내성 아시네토박터 바우마니균(Multidrug-resistant Acinetobacter baumannii, MRAB) 감염을 동반한 당뇨병성 족부 궤양 성균관대 박세진

우측 족부의 농양 형성을 동반한 족부 괴사로 내원한 61세 당뇨 환자 한양대 명지병원 김우섭, 이승열

좌측 족부의 변형 및 색깔 변화, 삼출물을 주소로 내원한 38세 남자 환자 한림대의대 이재형

## 14:25-15:15 Session 6. Infection &amp; Others (50분)

최경진, 박재용

화농성연쇄상구균(*Streptococcus pyogenes*) 감염으로 광범위한 하퇴부 연부조직  
결손이 발생한 30세 남성 고려의대 **박영환**, 손세옥, 김학준

2년 전 넘어진 후 발생한 우측 발의 지속된 통증을 주소로 내원한 77세 여자 환자  
단국의대 **신영광**, 최성준, 서재완, 박현우

농양으로 오인된 하퇴의 루푸스 지방층염 인제의대<sup>1</sup>, 군의관<sup>2</sup> **김대유**<sup>1</sup>, 서영채<sup>2</sup>

만성 골수염이 동반된 후족부 난치성 궤양이 있는 73세 여자 환자 고신외대 **윤종환**, 김지연

과상부 돔 절골술을 이용한 재정렬 수술로 치료한 거골외측의 큰 낭종성 골연골 병변  
동국의대<sup>1</sup>, 두발로병원<sup>2</sup> **문한솔**<sup>1</sup>, 이우천<sup>2</sup>

우측 발목 통증을 주소로 내원한 70세 여자 환자  
연세의대 **이원우**, 심동우, 윤여권, 박광환, 한승환, 이진우

## 15:15-15:30 Coffee break

## 15:30-16:20 Session 8. Flat Foot &amp; Congenital Disease (50분)

서진수, 이광복

거주상 관절 아탈구가 동반된 중증 평발을 삼중유합술로 치료한 후 장기 추시 결과  
족관절에 발생한 거골 외반 경사 두발로병원 **이우천**

평발이 동반된 말기 발목 관절염 환자의 수술적 치료 두발로병원 **김지벌**, 이 강

후경골건 기능 부전과 동반된 평발 변형에 대하여 장족지 굴곡건 이전술을 하지 않고,  
종골 절골술 및 장무지 굴곡건 이전술을 시행한 결과에 대한 장기 추시  
창의과대<sup>1</sup>, 두발로병원<sup>2</sup>, **최승명**<sup>1</sup>, 이우천<sup>2</sup>

활동 시 발목 통증을 호소하는 32세 여자 성균관외대 **성기선**

반복적인 발목 염좌 수상 후 통증을 동반한 종물성 발목 부종으로 내원한 71세 남자  
한림외대 **Otgonsaikhan Nomkhondorj**, 조재호

족저굴곡시 좌측 발목의 후외측 통증을 주소로 내원한 19세 남자 전북외대 **김동희**, 이광복



## 08:30-09:10 Session 9. Sport Injury 2 (40분)

이경태, 문정석

우측 아킬레스건 통증을 주소로 내원한 31세 남자 환자 연세건우병원 주인탁, 박익현, 유종민, **이호진**

우측 엄지발가락에 힘이 들어가지 않음을 주소로 내원한 56세 여자 환자 연세의대 이원우, 윤여권, 박광환, 한승환, 이진우, **실동우**

6주 전 낙상 후 발생한 좌측 족부 통증을 호소하는 30세 여자 환자 차의과대<sup>1</sup>, 충북의대<sup>2</sup> **최승명<sup>1</sup>**, 조병기<sup>2</sup>

동종건을 이용한 최소 침습적 전경골건 재건술 조선의대 이준영, 류제홍, **이호준**, 국정민, 김형태

갑자기 발생한 좌측 족관절 굴곡구축을 주소로 내원한 23세 여성 환자 충남의대<sup>1</sup>, 세종충남대학교병원<sup>2</sup>, 건양의대<sup>3</sup>  
**강 찬<sup>1</sup>**, 이기수<sup>2</sup>, 송재홍<sup>3</sup>, 이영호<sup>1</sup>, 김선구<sup>1</sup>, 오진석<sup>1</sup>, Xu Pai<sup>1</sup>, Zhang Jun-Sheng<sup>1</sup>

## 09:10-09:50 Session 11. 우수 증례상 후보 (40분)

정형진, 김학준

족관절 유합술 후 불유합으로 내원한 73세 여자 연세의대<sup>1</sup>, 연세사랑병원<sup>2</sup> **이민호<sup>1</sup>**, 김용상<sup>2</sup>, 고용곤<sup>2</sup>, 한준우<sup>2</sup>, 이원우<sup>1</sup>, 이진우<sup>1</sup>, 한승환<sup>1</sup>

발목 변형 및 통증을 주소로 내원한 48세 여자 환자 원광의대<sup>1</sup>, 인제의대<sup>2</sup> **이성현<sup>1</sup>**, 임경훈<sup>1</sup>, 김재원<sup>1</sup>, 이 영<sup>2</sup>

이유없이 갑자기 발생한 우측 발목관절의 부종과 심한 동통 및 열감을 호소하는 75세 여자 환자 이화의대 **황역구**

매년 반복되는 제 5 중족골 스트레스 골절을 주소로 내원한 30세 여자 환자 가톨릭의대 **김윤정**, 윤지영, 정진화, 안재훈

근육 내 사르코이드증 후 발생한 양측 무지의 체크레인 변형을 주소로 내원한 49세 여자 환자 국군양주병원<sup>1</sup>, 경희의대<sup>2</sup>, 서울의대<sup>3</sup> **김재형<sup>1</sup>**, 경민규<sup>2</sup>, 이동연<sup>3</sup>

## 09:50-10:10 Coffee break

## 10:10-11:10 Symposium 3. Ankle Arthritis: Experts Opinions and Experiences - What I am doing Currently (60분)

이우천, 성기선

Salto의 경험 건국의대 **정홍근**

Taric의 경험 전남의대 **이근배**

## Room A - PROGRAM

3월 9일 | 토 |

Hintegra의 경험

연세의료대 이진우

11:10~ 학술상 시상, 폐회사

## Room B - PROGRAM

3월 9일 | 토 |

08:30-09:20 Session 10. Tumorous Condition (50분)

곽희철, 박현우

거골 내측 결절에 발생한 골연골종과 통풍 발작에 의한 발목 내측 충돌 증후군

경희의료대<sup>1</sup>, 서울의료대<sup>2</sup> **경민규**<sup>1</sup>, 이동연<sup>2</sup>

2개월 이상 낫지않는 뒤꿈치 궤양을 주소로 내원한 65세 남환

경상국립의료대 **배지호**, 남대철

거골-주상골 관절에 발생한 건활막 거대세포 종양

전주예수병원 **고준희**, **김종길**

수십년간 지속된 정강이 상처가 악화된 76세 남자 환자

이화의료대 **강호원**, 황영구

정강이의 간헐적인 통증을 주소로 내원한 50세 여자 환자

울산의료대 **최영락**, **유영탁**

좌측 발목을 접지른 후 발생한 종물을 주소로 내원한 39세 여자 환자

단국의료대 **신영광**, 최성준, 박현우, 서재완

09:20-10:00 Session 12. Fracture 2 (40분)

이근배, 강 찬

완전 탈출된 거골의 재이식술 결과

전남의료대 **김유석**, 이건우, 이근배

전위된 관절내 증골골절 수술 4개월 이후 2,3족지의 통증과 변형,  
전족부의 통증을 주소로 내원한 남자

한림의료대 **강화준**

거골 체부 골절-탈구로 내원한 33세 임산부

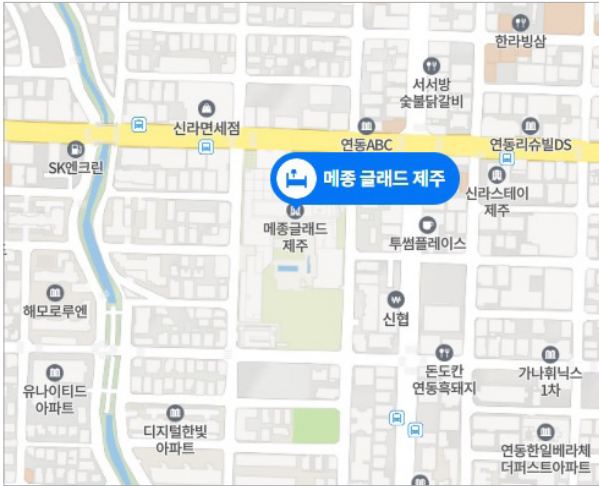
경상국립의료대 **안정태**, 남대철, 정구희, 강동근, 김주영

좌측 종골 골절로 내원한 57세 남자 환자

MS재건병원 **김정래**, 나호동, 유선오

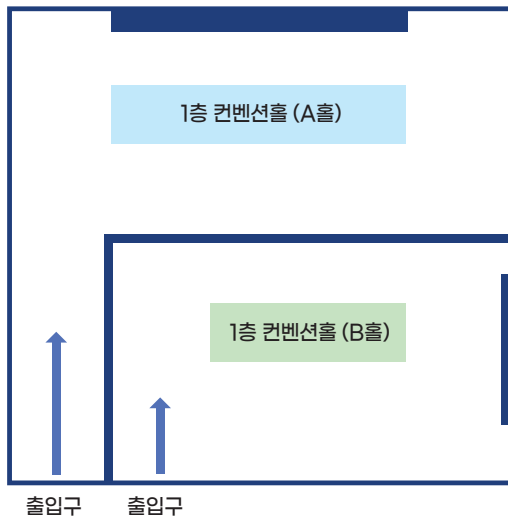
Pure ankle dislocation

순천향의료대 **김호성**, 이상헌, 김성환, 이영구



제주특별자치도 제주시 노연로 80  
(연동)  
TEL: 064-747-5000

## 행사장 안내



# Congress Organization

## KFAS Board of Directors 2024

회 장 정형진



총 무 정비오



## KFAS Academic Committee 2024

위 원 장 김학준



간 사 박세진



위원: 문정석, 박영욱, 박현우, 배서영, 성기선, 이경민, 이광복,  
이동연, 이명진, 이영구, 이준영, 조병기, 한승환



대한족부족관절학회  
Korean Foot & Ankle Society